שחזור רכס תלת ממדי (אנכי ואופקי) במנדיבולה אחורית אטרופית

ד"ר אריאל סביון
רופא שיניים כללי
בעל תואר מאסטר כפול
במדעי הלייזר ובמדעי
האימפלנטולוגיה (גרמניה)

התקנת שתלים דנטליים היא טכנולוגיה נפוצה וזמינה זה שנים רבות, ויש לה אחוזי קליטה גבוהים. כעת יש לבחון אילו אפשרויות קיימות כאשר עלינו להתמודד עם מקרים של לסתות אטרופיות באזור המנדיבולה האחורית. ישנם מטופלים שהתקנת שתלים דנטליים אינה אופציה עבורם, ורמת החיים שלהם נפגעת ללא מערכת לעיסה תקינה. המטפלים אינם יכולים לבצע שתלים דנטליים ללא שחזור רכס, הן בממד אופקי והן בממד אנכי, באזור המנדיבולה האחורית, וזאת בלי שציינו את האסתטיקה הדנטלית.

הספרות הרפואית רוויה בטכניקות שונות של אוגמנטציה אנכית פרדיקטבילית, ועם זאת, כאשר ברצוננו לשחזר את הרכס בתלת ממד - בממד אופקי ואנכי (Three Dimensional) - האוגמנטציה האלוואולרית של הרכס הופכת את הפרוצדורה הכירורגית ליותר מאתגרת באימפלנטולוגיה אורלית.

הגישה הטיפולית אמורה לספק רכס אלוואולרי ראוי לצורך התקנת שתלים דנטליים, אשר אמורה לעבור אוסטאואינטגרציה עם עצם טבעית מדממת ולשמור על יציבות ותפקוד לאורך שנים.

רגנרציה של עצם מודרכת מתוארת בספרות כטכניקה אשר מעבה את הרכס האלוואולרי לצורך התקנת שתלים דנטליים. במקרים של אוגמנטציה ורטיקלית, בטיפול של אטרופיה ורטיקלית ברכס ספוג, חומרים רגנרטיביים כמו ממברנה נספגת וממברנת טפלון מחוזקת טיטניום - משמשים כדי לכסות עצם ממקור עצמי בצורת גרגירים, או ערבוב של עצם ממקור עצמי ועצם ממקור חי, או עצם מאדם אחר.

בספרות הרפואית, רגנרציה של עצם מודרכת בטכניקה של אוגמנטציה ורטיקלית עם ממברנה מחוזקת טיטניום נחשבת הכי יעילה. עם זאת, ישנם כמה חסרונות לטכניקה זו, כגון זמן המתנה עד שנה לצורך שחזור הרכס, סיכון לחשיפה וזיהום של הממברנה, ועלות גבוהה של החומרים לצורך ביצוע הטכניקה.

בלוקים מסוג אלוגרפט (מקור אדם אחר) משמשים אלטרנטיבה לקצירת עצם ממקור עצמי, על מנת להפחית מסבלו של המטופל, או כאשר אין לנו מספיק עצם זמינה לקצירה. זמן ההמתנה לשחזור הרכס ארוך יותר (עד שישה חודשים).

עד היום, קצירת בלוק עצם עצמית נחשבת לסטנדרט זהב, במיוחד בשחזור רכס אלוואולרי אופקי. קצירת עצם ממקור עצמי נחשבת פרדיקטבילית ובטוחה במשך 15 השנים האחרונות. השיטה חוסכת לנו זמן המתנה ועלויות חומרים, והתוצאות הקליניות מרשימות.

התוויות נגד שחזור רכס תלת ממדי באמצעות בלוק עצם ממקור עצמי

1. מחלת חניכיים כרונית לא מטופלת והיגיינה אורלית ירודה.
2. התוויית נגד כללית בביצוע שתלים דנטליים.
3. סוכרת לא מאוזנת.
4. אנשים אשר מטופלים בביספוספונטים (הזרקה ורידית).

בדיקה ויזואלית ומישוש יעזרו לנו לבצע הערכה ראשונית של מורפולוגיית קווי המתאר של הרכס האלוואולרי. נוסף על כך, בדיקה קלינית תעזור לנו להעריך את איכות הרקמה הרכה.

צילום סי-טי וסריקה אינטרה-אוראלית יבוצעו לצורך שחזור תלת ממדי, על מנת לאמוד את גודל האטרופיה בלסת.

הצגת מקרה קליני

מטופלת בגיל 45 הגיעה לאחר ייעוץ במרפאות אחרות, שבהן נאמר לה שעליה לעקור את השיניים הקדמיות התחתונות ולבצע השתלה והעמסה מיידית. לטענת המטופלת, האופציה הזאת נבחרה כי נאמר לה שהרכסים האלוואולריים האחוריים ספוגים ולא ניתן לבצע שתלים דנטליים.

הממצאים שהתגלו בבדיקה הקלינית הם: מחלת חניכיים כרונית בסגמנט אחורי בצד ימין תחתון, עם הפרשה מוגלתית; ניידות שיניים דרגה 3; בבדיקת עומק כיסים נראו כיסי חניכיים מעל 10 מ"מ, עם ספיגה גרמית נרחבת. השיניים אינן ניתנות להצלה.

האופציה הטיפולית

שלב א' - טיפול בסוגי לייזר לחיטוי ולנידוף, עקירות שיניים בסגמנט אחורי בצד ימין תחתון, קצירת בלוק עצם ממקור עצמי מאזור רמוס אחורי, שחזור תלת ממדי באמצעות בלוק עצמי.

שלב ב' - השתלת שתלים דנטליים, השתלת חניכיים והנחת כיפות ריפוי.

שלב ג' - שיקום על גבי שתלים ומסירת גשר זירקוניה מוברג.

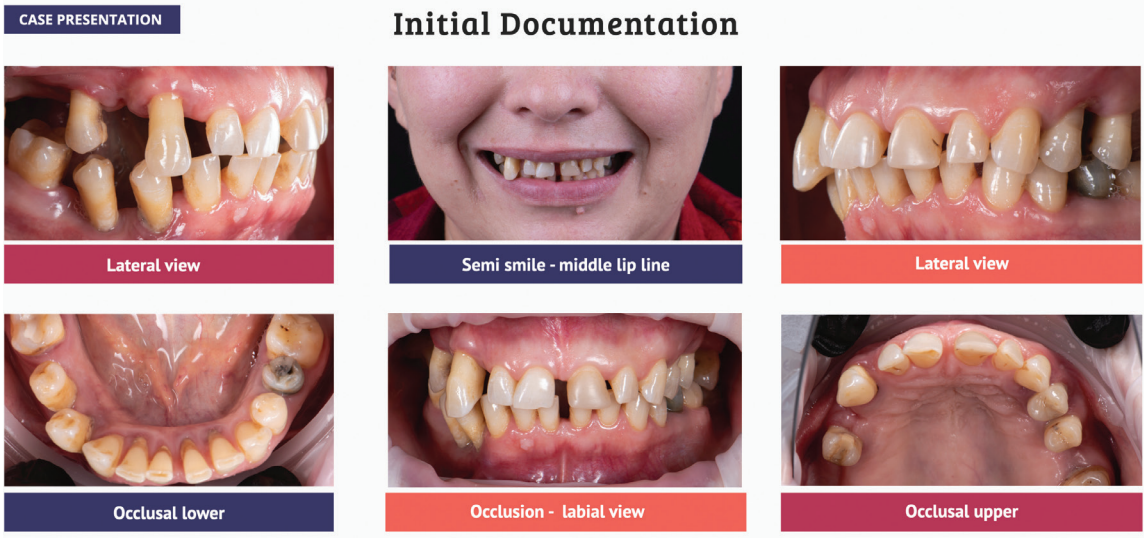

תמונה 1: מטופלת בת 45 עם מחלת חניכיים אגרסיבית, ניידות שיניים דרגה 3 בסגמנט אחורי תחתון צד ימין, עם רקמת חניכיים דקה, הפרשה מהכיסים, דימום מהחניכיים. המליצו לה בייעוצים קודמים לעקור את כל השיניים ולבצע שתלים מוטים

פרוצדורה כירורגית שלב א'

טרום הניתוח ביצעה המטופלת ניקוי אבנית, שעה לפני הטיפול נטלה אנטיביוטיקה (אוגמנטין 875 מ"ג) לצורך פרופילקטי, וביצעה שטיפת פה עם כלורקסידין 2% במשך שתי דקות. בוצע טיפול עם לייזר דיודה 940 ננו-מטר לצורך ביוסטימולציה, בוצע אלחוש מקומי עם ארטיקאין 4%, מחט 30G, אינפילטרציה בוקלית ולינגואלית, אפינפרין 1:100000. הניתוח נמשך שלוש-ארבע שעות.

בשלב של עקירות השיניים, טופלה הרקמה הדלקתית באמצעות לייזר ארביום כרומיום באורך גל 2780 ננו-מטר לנידוף ולחיטוי, ולהכנת האזור לצורך השתלת עצם. קצירת בלוק עצם עצמית בוצעה באזור הרמוס האחורי באותו אזור של הניתוח, באמצעות מכשיר פייזו סרג'רי. עובי בלוק עצם היה 3 מ"מ. בלוק עצם פוצל לשתי פלטות בעובי של עד 1 מ"מ, בטכניקה של פרופ' Fouad Khoury הנקראת Split Bone Block Technique (SBB). אורך ורוחב פלטות עצם נמדדו לפני קצירת בלוק עצם לצורך שחזור תלת ממדי.

תמונה 2: הפרוצדורה הכירורגית בוצעה תחת מיקרוסקופ טיפולי. לאחר טיפול חניכיים בסוגי לייזר באורכי גל שונים לצורך חיטוי ונידוף חיידקים, נקצר בלוק עם מכשיר פייזו סרג'רי ופוצל באמצעות דיסק לשניים, עד לקבלת פלטות עצם דקות של 1 מ"מ. נשאבו מהמטופלת שמונה מבחנות דם לצורך יצירת טסיות עשירות בפיברין. הטסיות הונחו מעל שחזור הרכס להאצת תהליך הריפוי ולמניעת חשיפת פלטת העצם לאחר התפירה

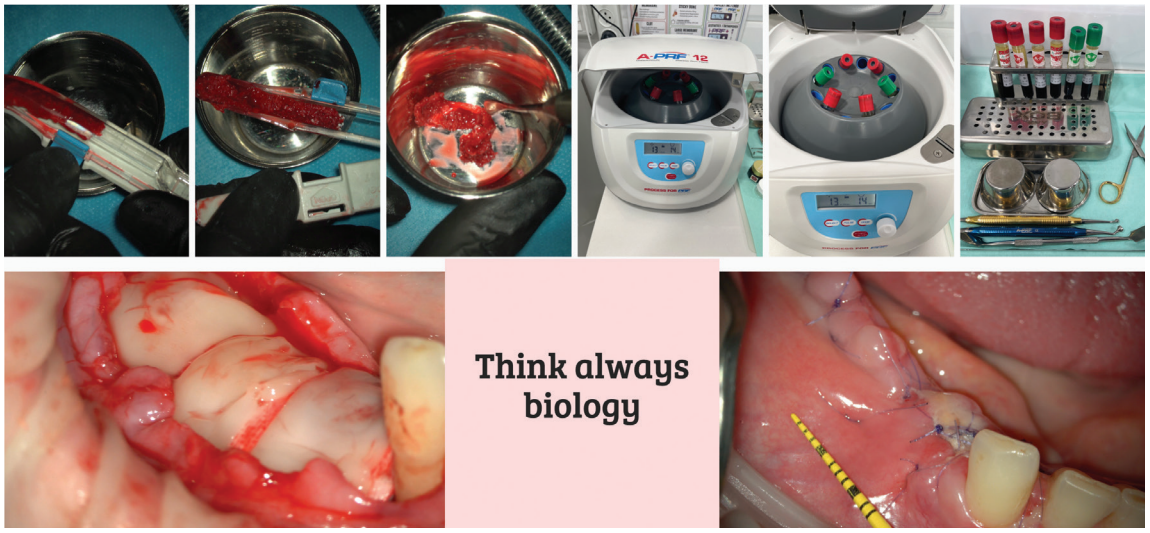

תמונה 3: במהלך פרוצדורה כירורגית שלב א': שימוש במגרדת עצם לקצירת עצם ממקור עצמי, שימוש בטסיות עשירות בפיברין. בתמונה מימין אפשר לראות את הריפוי לאחר חמישה ימים בלבד. בנוסף, בוצע טיפול בלייזר רך/קר לשיכוך כאבים במקרה הצורך

הפלטות הוכנו לקיבוע עם ברגי קיבוע. אורך הברגים היה 10 מ"מ וקוטר הברגים היה 1.2 מ"מ.
פלטות העצם גורדו באמצעות מגרדת עצם לצורך דיקוק הפלטות עד 1 מ"מ. נשאבו מהמטופלת שמונה מבחנות דם מהווריד לצורך הכנת טסיות עשירות בפיברין. קיבוע העצם בממד אופקי היה מקביל לעצם הקרסטלית של השן הסמוכה, בוצעה אוגמנטציה של הדפקט הגרמי עם עצם גרגירים ממקור עצמי. בסיום בוצע שחרור פריוסטאלי לצורך סגירת מתלה ללא מתח, הונחו טסיות עשירות בפיברין כדי להאיץ את הליך הריפוי, ובוצעה תפירה בתפרי מונופילמנטים נספגים בעובי של 5/0.
בסיום הניתוח, המשיכה המטופלת ליטול אנטיביוטיקה במשך שבעה ימים ולבצע גרגור עם שטיפת פה עם חמצן פעיל. בנוסף, בוצע טיפול עם לייזר קר לצורך ביוסטימולציה וזירוז הליך הריפוי עם לייזר אדום 660 ננו-מטר בתוך חלל הפה. מחוץ לחלל הפה בוצע טיפול עם לייזר 940 ננו-מטר להורדת הנפיחות ולהפחתת כאבים או אי נוחות, כולל קרינה לאזור מפרקי הלסת.

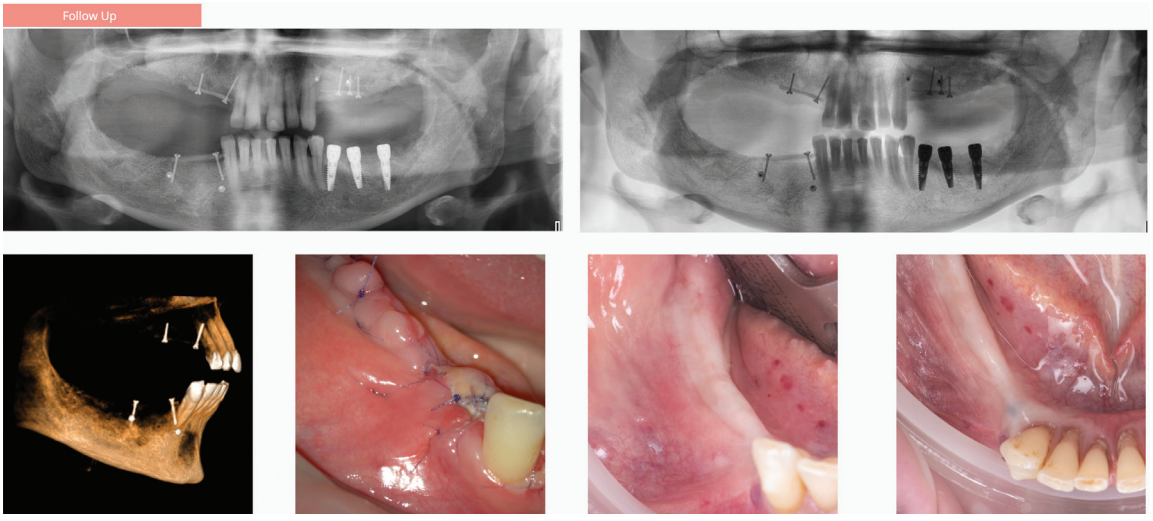

תמונה 4: הליך ריפוי תקין, המתנה עד שישה חודשים לפני תחילת פרוצדורה שלב ב'. בצילום פנורמי אפשר להתרשם מרגנרציה גרמית ומריפוי של רקמה רכה

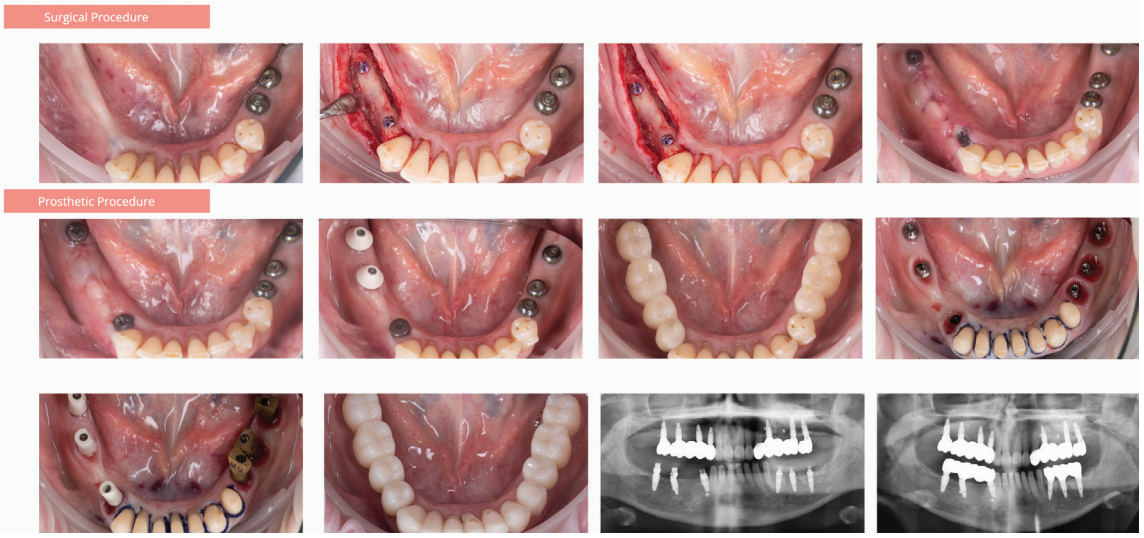

תמונה 5: פרוצדורה ב' - משמאל לימין: לאחר המתנה של חצי שנה, הוצאת ברגי קיבוע, השתלת שלושה שתלי שטראומן BLT באזור 44-47, השתלת רקמת חיבור ממקור אדם אחר (Oracell), תפירה עם חוטים נספגים 6/0. פרוצדורה שיקומית - לאחר המתנה של חודשיים, חשיפת שתל 46, הנחת חלקי על, סריקה דיגיטלית על גבי חלקי על, הכנת גשר מעבר מקומפוזיט בהדפסה, ולבסוף שחזור מוברג קבוע מזירקוניה מונוליטית. צילום פנורמי סופי עם שיקום מוברג

פרוצדורה כירורגית שלב ב'

חצי שנה לאחר הפרוצדורה הכירורגית, בוצע צילום סי-טי חדש, בוצע חתך קרסטלי בלבד, הוצאו ברגי הקיבוע והושתלו שלושה שתלי BLT, Straumann באזור 44-47. לעיבוי רקמה רכה, הושתלה רקמת חיבור מסוג oracell, ובוצעה תפירה עם תפרים מונופילמנטיים 6/0. בסיום הפרוצדורה בוצע טיפול בלייזר רך, לייזר ליד אינפרא רד ספקטרום 940 ננו-מטר, ולייזר אדום 660 ננו-מטר בספקטרום האלקטרו-מגנטי.

פרוצדורה שיקומית שלב ג'

לאחר המתנה של 12 שבועות, בוצע שיקום מוברג על גבי שתלי שטראומן Bone level. על גבי השתלים הוברגו מולטי יוניטים ונלקחה מידה דיגיטלית עם סורק אינטרה-אוראלי. הקובץ נשלח למעבדה לעיצוב בתוכנת exocat ושליחת קובץ להדפסה. לאחר בדיקת הגשר המוברג ואיזון הסגר, נקלחה סריקה חדשה עם מתאר חניכיים חדש, ובוצע גשר זירקוניה מונוליטי מוברג על גבי מולטי יוניטים 44-47 כיחידה אחת.

(המשך בעמוד הבא)

תמונה 6:
לפני ואחרי, משמאל לימין, שורה ראשונה עליונה: מצב התחלתי עם סגר לקוי ורקמת חניכיים לא בריאה. שורה אמצעית: לאחר שחזור רכסים ובניית ממד אנכי סגרי תקין, תחילת שיקום סופי. חשוב לוודא שיש מרווח בין לסתי מספק לשיקום קבוע. שורה תחתונה: לאחר שיקום סופי, שיניים 34-43 עם שיקום זמני בשלב זה

לסיכום

בעולם של אוגמנטציות ושחזור תלת ממדי, אנו תמיד מחפשים את הטיפול הזעיר-פולשני שיביא לתוצאה מקסימלית פרדיקטבילית וארוכת טווח, כאשר אנו מתמודדים עם לסת אטרופית. שחזור לסתות אטרופיות באמצעות פלטות עצם פרדיקטביליות, עם עצם ויטלית מדממת, אשר חוסכת זמן המתנה ועלויות חומרים. במקרים של חשיפות או סיבוכים, הפרוצדורה סלחנית יותר מאשר פרוצדורות עם ממברנות טיטניום מסיביות או ממברנות טפלון מחוזקות טיטניום. את הטכניקה אפשר להכין לכל מקרה של לסת אטרופית, ולשחזר את הרכסים ולעודד רגנרציה על פי קונספט ביולוגי, ובניית עצם חדשה עם המתנה קצרה יותר.

שחזור תלת ממדי באמצעות פלטות עצם באזור המנדיבולה האחורית על פי הטכניקה של פרופ׳ Fouad Khoury היא פרדיקטבילית ובטוחה. השילוב של סוגי לייזר באורכי גל שונים עם פלטות עצם דקות ממקור עצמי, מאפשר לנו לבצע רווסקולריזציה של השתלת עצם ולייצר עצם עצמית מדממת, להפחית את זמן ההמתנה של רגנרציה גרמית, לחסוך עלויות טיפול, ולמקסם את התוצאה האסתטית הסופית עם כתרים המדמים שיניים טבעיות שלהן צורה פרופורציונלית.

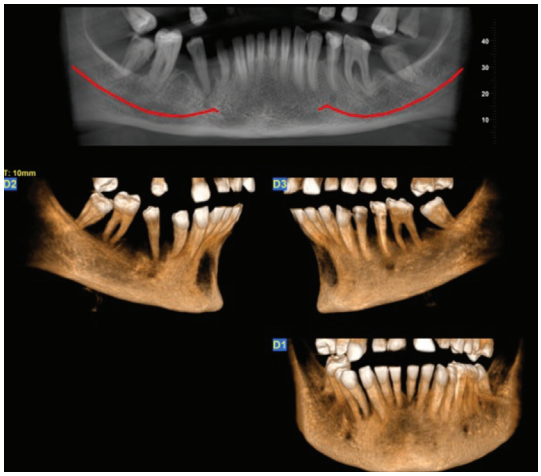

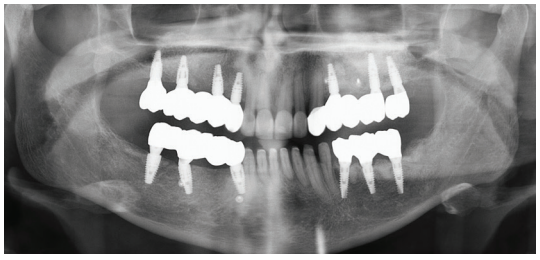

תמונה 7: צילום התחלתי למעלה, עם דפקט גרמי נרחב, וצילום פנורמי סופי למטה לאחר שיקום פה